- Copyright - Il Pensiero Scientifico Editore downloaded by IP 216.73.216.169 Sat, 12 Jul 2025, 09:07:44

Trattamento endovascolare di un aneurisma dell'arco aortico mediante endoprotesi *custom-made* con tre *branch* interni

Enrico Gallitto[1], Gianluca Faggioli[1], Paolo Spath[1], Cinzia Marrozzini[2], Rodolfo Pini[1], Antonio Giulio Bruno[2], Antonino Logiacco[1], Mauro Gargiulo[1]

[1]U.O. Chirurgia Vascolare, [2]U.O. Cardiologia,
Dipartimento di Medicina Specialistica, Diagnostica e Sperimentale, Università degli Studi, Policlinico Sant'Orsola-Malpighi, Bologna

We report the case of a total endovascular repair of an aortic arch aneurysm by a custom-made endograft with three inner branches for supra-aortic trunks in a high-risk patient unfit for open surgery. An 82-year-old female at high risk for open repair was treated for an asymptomatic aortic arch aneurysm (97 mm in diameter) by a custom-made three-inner branched endograft. Two anterograde branches were planned for the innominate trunk and the left carotid artery while a retrograde branch with a preloaded catheter was planned for the left subclavian artery. The procedure was successfully completed and postoperative course was uneventful. Computed tomography angiography demonstrated aneurysm exclusion, patency of the three supra-aortic branches and absence of cerebral ischemic lesion at 30 and 90 days. A custom-made endovascular device with three inner branches is a safe and effective option to guarantee a total endovascular repair of aortic arch aneurysm in high-risk patients in the presence of anatomical feasibility.

Key words. Aneurysm; Aortic arch; Endovascular repair; Fenestrated/branched endograft.

G Ital Cardiol 2021;22(3 Suppl 1):46S-50S

INTRODUZIONE

L'aneurisma dell'arco aortico è una condizione clinica complessa per la morbi/mortalità perioperatoria non trascurabili. Alla luce dei risultati riportati da centri ad alto volume, la chirurgia tradizionale rappresenta ad oggi il gold standard terapeutico nei pazienti considerati idonei[1].

La chirurgia ibrida dell'arco aortico (debranching dei tronchi sovra-aortici + esclusione endovascolare mediante endoprotesi toracica) è stata proposta per ridurre la morbi/mortalità perioperatoria in pazienti ad alto rischio chirurgico[2,3]. Al fine di ridurre ulteriormente l'impatto chirurgico in pazienti fragili ad alto rischio, l'approccio endovascolare mediante endoprotesi fenestrate/branched è stato proposto per il trattamento degli aneurismi dell'arco aortico. Il trattamento più comunemente utilizzato prevede l'utilizzo di endoprotesi custom-made con branch interni per la rivascolarizzazione del tronco brachio-cefalico (TBC) e della carotide comune sinistra (CCS) con associata rivascolarizzazione chirurgica dell'arteria succlavia sinistra (ASS) mediante bypass carotido-succlavio o trasposizione dell'ASS[4].

Lo sviluppo di un dispositivo con un ulteriore branch interno per ASS permette il trattamento endovascolare completo dell'aneurisma dell'arco aortico riducendo i tempi o la necessità di un'ulteriore anestesia ed i rischi di danni a strutture linfatiche, nervose o di ematomi perioperatori[5].

© 2021 Il Pensiero Scientifico Editore
E.G., G.F. e M.G sono proctor per Cook Medical. Gli altri autori dichiarano nessun conflitto di interessi.
Per la corrispondenza:
Dr. Enrico Gallitto U.O. Cardiologia Vascolare, Università degli Studi, Policlinico S. Orsola-Malpighi, Via Massarenti 9, 40138 Bologna
e-mail: enrico.gallitto@gmail.com

Riportiamo il trattamento endovascolare completo di un voluminoso aneurisma dell'arco aortico in una paziente ad alto rischio chirurgico mediante un'endoprotesi custom-made con tre branch interni.

CASO CLINICO

Una paziente di 82 anni, ad alto rischio chirurgico per multiple comorbilità (broncopneumopatia cronica ostruttiva, cardiopatia ischemica cronica, fibrillazione atriale e pregresso ictus ischemico in assenza di deficit funzionali residui – American Society of Anesthesiologists score 4) è giunta alla nostra osservazione per aneurisma dell'arco aortico con diametro di 97 mm (Figura 1). La pianificazione preoperatoria dell'endoprotesi è stata effettuata sulla base di un'angio-tomografia dell'aorta toraco-addominale e dei tronchi sovra-aortici e su ricostruzioni di post-processing effettuate mediante un software dedicato per l'analisi vascolare (3-Mensio, Vascular Imaging, Bilthoven, Olanda).

L'aneurisma sacciforme coinvolgeva l'origine della ASS e CCS in assenza di un colletto aortico prossimale sufficiente a valle del TBC. I dettagli anatomici aorto-iliaci e dei tronchi sovra-aortici con i rispettivi criteri di fattibilità sono riassunti in Tabella 1[6]. Per la distanza relativa e l'orientamento fra l'origine del TBC, CCS e ASS è stato possibile pianificare un'endoprotesi custom-made con tre branch interni (Cook Zenith Arch Branch platform, Cook Medical, Bloomington, IN, USA). L'endoprotesi che richiedeva un diametro dell'asse iliaco di 24 F, è stata disegnata ad "osso di cane" con le zone di sealing prossimale e distale più larghe rispetto alla zona intermedia dove sono stati allocati i branch interni. Questa conformazione permette di facilitare l'incannulamento dei

- Copyright - Il Pensiero Scientifico Editore downloaded by IP 216.73.216.169 Sat, 12 Jul 2025, 09:07:44

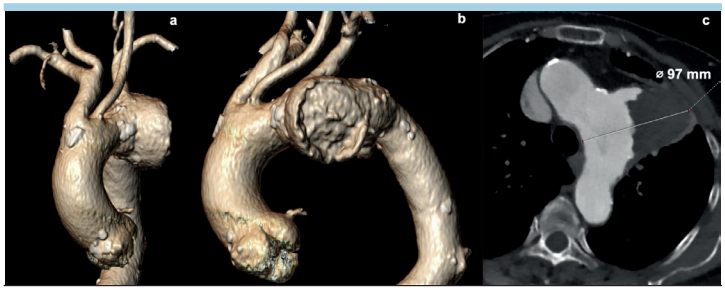

Figura 1. Ricostruzione tridimensionale dell'angio-tomografia in visione antero-posteriore (*a*) e latero-laterale (*b*). Immagine assiale dell'aneurisma sacciforme dell'arco aortico (*c*).

Tabella 1. Criteri anatomici di eleggibilità di un trattamento endovascolare dell'arco aortico e caratteristiche anatomiche del caso clinico.

Criteri anatomici	Caso clinico
Aneurisma dell'arco aortico	Aneurisma sacciforme 97 mm di diametro
Accessi iliaci navigabili con introduttori 22-24 F	Arterie iliache esterne 7 mm, pianificato conduit chirurgico iliaco-femorale
Aorta ascendente lunghezza ≥50 mm	79 mm tra la giunzione sino-tubulare e il tronco anonimo
Diametro dell'aorta ascendente ≤38 mm	Aorta ascendente con diametro massimo di 37 mm
Tronco anonimo con diametro ≤20 mm e zona di *sealing* ≥20 mm	Diametro massimo di 16 mm e zona di *sealing* di 60 mm

vasi e di mantenerne la perfusione quando la protesi è stata rilasciata. I branch interni, associati ad un diamante incavato esterno, sono posizionati nella porzione convessa dell'endoprotesi, che è attaccata alla cannula interna del dispositivo mediante una guida in nitinolo. Quest'ultima caratteristica conferisce all'endoprotesi la capacità di auto-allineamento rotazionale durante il posizionamento nell'arco aortico. I due branch prossimali sono anterogradi e disegnati per la rivascolarizzazione del TBC e CCS. Il terzo branch è retrogrado e rivascolarizza l'ASS. Quest'ultimo è precaricato con un catetere e guida per facilitarne l'incannulamento. Marker d'oro radiopachi sono posizionati sull'endoprotesi per identificare i branch. La Figura 2 riassume i dettagli dell'endoprotesi. I tempi di attesa per la customizzazione dell'endoprotesi sono stati 8 settimane.

La procedura è stata effettuata in sala ibrida (Philips Allura Clarity system) da un'equipe di chirurghi vascolari, coadiuvata da cardiologi interventisti. Per garantire l'accesso e la navigabilità dell'endoprotesi è stato effettuato un bypass fra l'arteria iliaca comune e l'arteria femorale comune destra (dacron silver 10 mm). Gli altri accessi vascolari arteriosi utilizzati sono stati femorale sinistro (percutaneo) e carotideo bilaterale (mini-incisione laterocervicale). Mediante accesso venoso femorale percutaneo sinistro è stato posizionato un pacemaker temporaneo. L'endoprotesi è stata avanzata dall'accesso femorale destro su guida Lunderquist 300 cm (Cook Medical, Bloomington, IN, USA) posizionata con l'estremità distale in ventricolo sinistro. Mediante controllo angiografico e imaging di fusione (Vessel Navigator System, Philips) l'endoprotesi viene posizionata in arco aortico e rilasciata durante stimolazione del pacing rapido cardiaco (Figura 3). Il sistema di rilascio dell'endograft è stato quindi ritirato dalla cavità cardiaca in aorta toracica discendente e si è proceduto all'incannulamento retrogrado dei branch anterogradi dagli accessi carotidei. Su guida Rosen è stato effettuato il bridging stenting del TBC (custom bridging graft 13-20 mm x 73 mm, Cook Medical Bloomington, IN, USA) e della CCS sinistra (VBX 8 mm x 79 mm, Gore, Flagstaff, AZ, USA). Tali manovre sono state effettuate con il clampaggio distale delle carotidi comuni per la prevenzione dei fenomeni embolici cerebrali e controllate mediante angiografie retrograde.

Una seconda guida Lunderquist è stata quindi inserita nel catetere premontato per il branch dell'ASS e posizionata nell'arco aortico all'esterno dell'endoprotesi. Il sistema di rilascio dell'endoprotesi e la prima guida Lunderquist sono state quindi rimosse e un introduttore 22 F-30 cm è stato posizionato nell'accesso femorale (sulla seconda Lunderquist inserita). Un introduttore 12 F lungo 80 cm (Flexor, Cook Medical, Bloomington, IN, USA) è stato quindi inserito nell'introduttore 22 F e portato all'interno del branch per ASS. Mediante puntura parallela della valvola dell'introduttore 12 F, viene inserita una guida floppy 0.035 e un catetere angiografico Vanshie 3, 120 cm (Cook Medical, Bloomington, IN, USA) con il quale viene incannulata l'ASS. Dopo aver effettuato il cambio guida con Rosen, è stata recuperata la Lunderquist e si è effettuato il bridging stent grafting per l'ASS (Viabahn 13 x 100 mm; Gore, Flagstaff, AZ, USA) con atterraggio distale a monte dell'arteria vertebrale. Al fine di evitare inginocchiamenti, lo stent graft è stato rinforzato mediante relining con stent metallico auto-espandibile (Cook Zilver 14 x 80 mm, Cook Medical, Bloomington, IN, USA). L'angiografia di controllo finale ha confermato la completa esclusione dell'aneurisma, con la pervietà dei tronchi sovra-aortici (Figura 4). La durata della procedura è stata 240 min, il tempo di scopia 31 min e la quantità di mezzo di contrasto somministrato è stata 80 ml. La paziente è stata ricoverata in terapia intensiva per 48 h e il decorso postoperatorio è stato libero da complicanze con paziente dimessa a domicilio dopo 12 giorni. Esami angio-tomografici

- Copyright - Il Pensiero Scientifico Editore downloaded by IP 216.73.216.169 Sat, 12 Jul 2025, 09:07:44

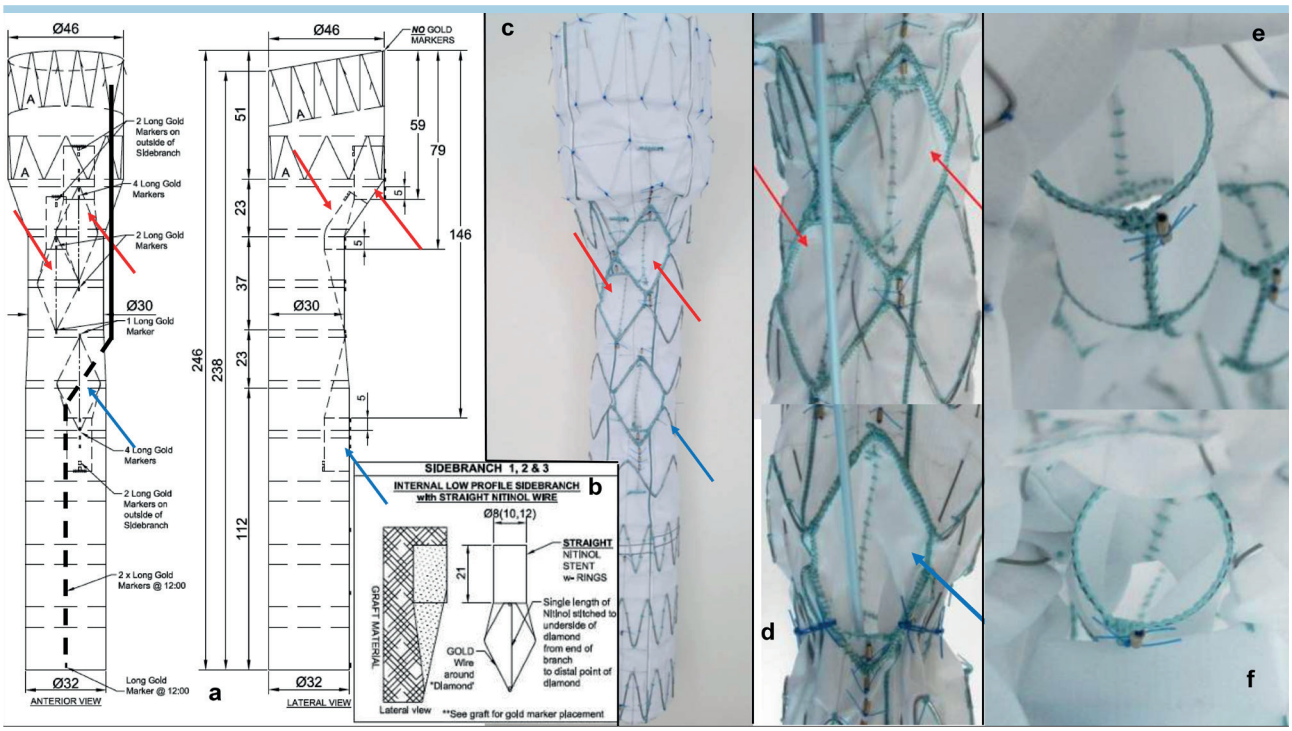

Figura 2. Disegno (*a,b*) e foto (*c-f*) dell'endoprotesi custom-made con tre branch interni per l'arco aortico. (*a*) Lunghezze e diametri dell'endoprotesi. La linea nera rappresenta il decorso del catetere pre-incannulato nel branch dell'arteria succlavia sinistra. (*b*) Dettaglio della conformazione del branch interno associato al diamante esterno. (*c,d*) Visione esterna dei branch interni/diamanti. (*e,f*) Immagine interna dei branch interni.

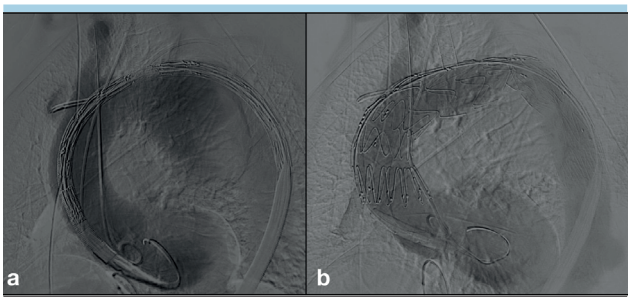

Figura 3. Immagini angiografiche intraoperatorie nel posizionamento dell'endoprotesi nell'arco aortico al di sopra del piano coronarico e in corrispondenza dell'origine dei tronchi sovra-aortici (*a*). Angiografia di controllo dopo rilascio completo dell'endoprotesi custom-made (*b*).

effettuati a 1 e 3 mesi hanno confermato l'esclusione dell'aneurisma, l'assenza di endoleak, con la pervietà dei tronchi sovra-aortici in assenza di stenosi/kinking e lesioni ischemiche cerebrali di nuova insorgenza (Figura 5).

DISCUSSIONE

In questo report descriviamo l'efficace trattamento di un voluminoso aneurisma dell'arco aortico per via totalmente endovascolare, in una paziente ultraottantenne ad alto rischio considerata non idonea alla chirurgia tradizionale. Tale procedura è stata effettuata mediante un'endoprotesi custom-made con tre branch interni che hanno garantito la rivascolarizzazione dei tronchi sovra-aortici.

Figura 4. Controllo angiografico selettivo dopo il rilascio del bridging stent del tronco brachio-cefalico (*a*), carotide comune sinistra (*b*) e per via retrograda dell'arteria succlavia sinistra (*c*). L'angiografia finale conferma il corretto posizionamento dell'endoprotesi e la pervietà dei tronchi sovra-aortici.

- Copyright - Il Pensiero Scientifico Editore downloaded by IP 216.73.216.169 Sat, 12 Jul 2025, 09:07:44

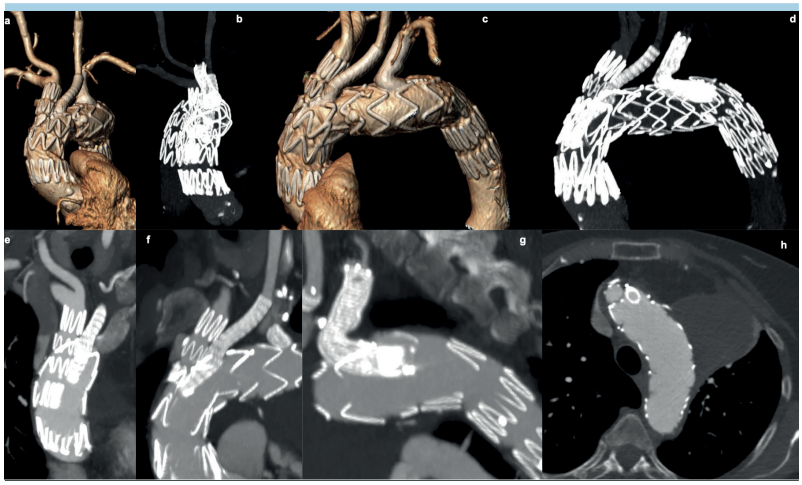

Figura 5. Controllo postoperatorio angio-tomografico: ricostruzione tridimensionale e MIP (*maximum intensity projection*).

Come riportato dalle recenti linee guida per la patologia aneurismatica dell'arco aortico delle Società Europee di Chirurgia Vascolare e di Chirurgia Cardio-Toracica[1], il trattamento endovascolare mediante endoprotesi fenestrate/branched è raccomandato in centri specializzati ad alto volume, per i pazienti non candidabili alla chirurgia tradizionale, in presenza di specifiche caratteristiche anatomiche. Recenti esperienze della letteratura hanno riportato soddisfacenti risultati tecnici e clinici nel trattamento endovascolare degli aneurismi dell'arco aortico mediante endoprotesi branched, con un tasso di mortalità ed eventi cerebrovascolari perioperatori compresi tra 0.5% e 0.7%, rispettivamente[7-10]. La configurazione di endoprotesi più comunemente impiantata per questo trattamento è quella che utilizza due branch anterogradi per il tronco anonimo e la CCS con associata rivascolarizzazione chirurgica dell'ASS mediante bypass carotido-succlavio o trasposizione dell'arteria succlavia. La rivascolarizzazione chirurgica dell'ASS può comunque comportare necessità di un tempo chirurgico/anestesiologico aggiuntivo oltre al rischio potenziale di lesioni nervose, di vasi linfatici ed ematomi postoperatori[9]. L'impiego di un'endoprotesi con tre branch interni permette la rivascolarizzazione dei trochi sovra-aortici completamente per via endovascolare riducendo i tempi e rischi operatori. La peculiarità di tale dispositivo, utilizzato per la prima volta da Spear et al.[4], è rappresentata da un terzo branch, retrogrado pre-incannulato per l'ASS. Dopo il rilascio dell'endoprotesi e il bridging stenting dei due vasi sovra-aortici prossimali, dall'accesso femorale omolaterale è possibile far avanzare all'interno del branch pre-incannulato un introduttore dedicato e procedere in via parallela all'incannulamento e stenting dell'ASS. Recentemente, Spanos et al.[11] hanno riportato uno studio sulla fattibilità anatomica della configurazione di endoprotesi dell'arco aortico con tre branch interni dimostrandone l'applicabilità nel 79% dei pazienti sottoposti a trattamento endovascolare dell'arco mediante endoprotesi custom-made con due branch. Questi dati, se pur preliminari, possono essere valutati per una maggiore diffusione del trattamento totalmente endovascolare degli aneurismi dell'arco aortico e nell'eventuale creazione di un dispositivo off-the-shelf disponibile per i casi urgenti o per aneurismi voluminosi dove il rischio di rottura durante i tempi di customizzazione non è trascurabile[12].

RIASSUNTO

Descriviamo il trattamento endovascolare di un aneurisma dell'arco aortico mediante endoprotesi custom made con tre branch interni per i tronchi sovraortici, in una paziente ad alto rischio per il trattamento chirurgico convenzionale. Una donna di 82 anni, ad alto rischio per chirurgia open convenzionale, è stata sottoposta al trattamento di un aneurisma dell'arco aortico (97 mm di diametro) mediante endoprotesi custom made con tre branch interni. Due branch anterogradi sono stati pianificati per rivascolarizzare il tronco brachio-cefalico destro e la carotide sinistra mentre un branch retrogrado con catetere precaricato è stato utilizzato per l'arteria succlavia sinistra. La procedura è stata completata con successo e il decorso postoperatorio è stato privo di complicanze. Un'angio-tomografia a 1 e 3 mesi ha confermato l'esclusione dell'aneurisma con pervietà dei tronchi sopra-aortici in assenza di lesioni ischemiche cerebrali. In presenza di fattibilità anatomica, un'endoprotesi custom made con tre branch interni è sicura ed efficace nel trattamento totalmente endovascolare di un aneurisma dell'arco aortico di una paziente ad alto rischio per chirurgia convenzionale.

Parole chiave. Aneurisma; Arco aortico; Endoprotesi fenestrata/branched; Trattamento endovascolare.

BIBLIOGRAFIA

1. Czerny M, Schmidli J, Adler S, et al.; EACTS/ESVS Scientific Document Group. Current options and recommendations for the treatment of thoracic aortic pathologies involving the aortic arch: an expert consensus document of the European Association for Cardio-Thoracic Surgery (EACTS) and the European Society for Vascular Surgery (ESVS). Eur J Cardiothorac Surg 2019;55:133-62.

2. Benedetto U, Melina G, Angeloni E, Codispoti M, Sinatra R. Current results of open total arch replacement versus hybrid thoracic endovascular aortic repair for aortic arch aneurysm: a meta-analysis of comparative studies. J Thorac Cardiovasc Surg 2013;145:305-6.

3. Clough RE, Lotfi S, Powell J, Lee A, Taylor PR. Hybrid aortic arch repair. Ann Cardiothorac Surg 2013;2:300-2.

- Copyright - Il Pensiero Scientifico Editore downloaded by IP 216.73.216.169 Sat, 12 Jul 2025, 09:07:44

4. Spear R, Haulon S, Ohki T, et al. Subsequent results for arch aneurysm repair with inner branched endografts. Eur J Vasc Endovasc Surg 2016;51:380-5.
5. Spear R, Clough RE, Fabre D, et al. Total endovascular treatment of aortic arch disease using an arch endograft with 3 inner branches. J Endovasc Ther 2017;24:534-8.
6. Spanos K, Panuccio G, Rohlffs F, Heidemann F, Tsilimparis N, Kölbel T. Technical aspects of branched thoracic arch graft implantation for aortic arch pathologies. J Endovasc Ther 2020;27:792-800.
7. Spanos K, Tsilimparis N, Rohlffs F, et al. Total endovascular arch repair is the procedure of the future. J Cardiovasc Surg (Torino) 2018;59:559-71.
8. Clough RE, Spear R, Van Calster K, et al. Case series of aortic arch disease treated with branched stent-grafts. Br J Surg 2018;105:358-65.
9. Tsilimparis N, Haulon S, Spanos K, et al. Combined fenestrated-branched endovascular repair of the aortic arch and the thoracoabdominal aorta. J Vasc Surg 2020;71:1825-33.
10. Tsilimparis N, Detter C, Law Y, et al. Single-center experience with an inner branched arch endograft. J Vasc Surg 2019;69:977-85.e1.
11. Spanos K, Haulon S, Eleshra A, et al. Anatomical suitability of the aortic arch arteries for a 3-inner-branch arch endograft. J Endovasc Ther 2021;28:14-9.
12. Gallitto E, Faggioli G, Spath P, et al. The risk of aneurysm rupture and target visceral vessel occlusion during the lead period of custom-made fenestrated/branched endograft. J Vasc Surg 2020;72:16-24.